

# ANWENDERGUIDE MIDLINE KATHETER

DEFINITION, INDIKATIONEN,  
PLATZIERUNG, PFLEGE UND  
KOMPLIKATIONEN

MAITE PAREJO ARRONDO



## Seite 03

---

### ▶ Wozu dient ein Midline?

- Definition
- Indikationen

## Seite 05

---

### ▶ PLATZIERUNGSMETHODE

- Material
- Ultraschall
- Klassische Seldinger-Technik
- Modifizierte Seldinger-Technik (MST)
- Vorbereitung und Platzierung

## Seite 11

---

### ▶ Pflege

- Material
- Pflege

## Seite 12

---

### ▶ HÄUFIGSTE KOMPLIKATIONEN

- Venenentzündung
- Infektion
- Obstruktion
- Extravasation
- Thrombose
- Hautläsionen

## Seite 18

---

### ▶ ENTFERNUNG DES KATHETERS

## Seite 19

---

### ▶ Literatur

## WOZU DIENT EIN MIDLINE?

### DEFINITION

Der Midline-Katheter ist ein Gefäßzugang, der bevorzugt am Oberarm eingeführt wird und eine maximale Länge von 25 cm aufweist. Die Katheterspitze liegt in einer peripheren Vene vor der Achselbeuge.

Erstmals genutzt in den 1950er Jahren, bei Patienten, die eine Woche i.v.-Therapie benötigen.

Midline-Katheter sind ein- bis zweilumige, peripherenöse Katheter aus Polyurethan, die mittels Seldingertechnik platziert werden. Sie werden häufig bei Patienten eingesetzt, die eine Infusionstherapie von 1 bis 6 Wochen benötigen und sind damit eine gute Alternative für Venenverweilkanülen.

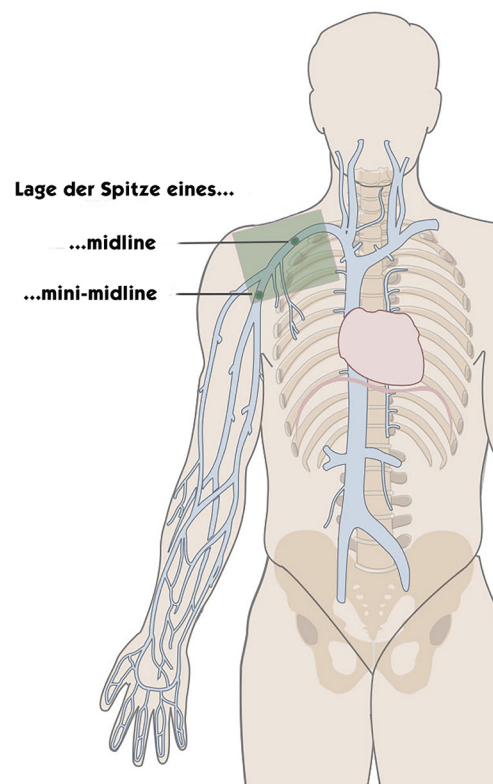
► Es wird unterschieden in Mini-Midlines und Midlines:

#### Mini-Midline:

- 1-lumige Katheter
- Liegezeit ≤ 30 Tage
- Druckfester Katheter
- Schnelle und einfache Insertion mit klassischer Seldinger-Technik

#### Midline:

- 1-2 lumige Katheter
- Liegezeit über > 30 Tage, wenn kein zentralvenöser Zugang benötigt wird (z. B. Homecare)
- Für Anwender, die die Mikro-Seldinger-Technik (oder Modifizierte-Seldinger-Technik) beherrschen





## INDIKATION

Der Midline-Katheter kann in folgenden Fällen eingesetzt werden:

- Periphere venöse Blutarmut
- DIVA-Patienten
- Vorübergehender Zugang in Erwartung eines endgültigen Zugangs
- Nicht vesikante Medikamente
- Osmolarität < 600 mOsmol/L
- Parenterale Ernährung Osmolalität < 800 mOsmol/L
- pH-Wert zwischen 5 und 9
- Blutentnahmen ab 4 Fr\*
- Therapiedauer > 6 Tage

### Liegedauer

Midline (z. B. lifecath midline):

- 1 - 6 Wochen

Mini-Midline (z. B. seldipur smartmidline):

- 30 Tage

\* Der Katheter ist zwar nicht speziell für diese Anwendung vorgesehen, kann jedoch nach der Platzierung dafür verwendet werden.

## PLATZIERUNG DES MIDLINE

### MATERIAL

### FÜR DIE PERSON DIE PLATZIERT

Maske



Haube



Steriler Kittel



Sterile Handschuhe



### FÜR DIE PLATZIERUNG

• Midline Katheter



• Sterile Abdeckungen



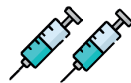• Stauschlauch




• Sterile Mullbinden



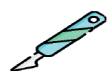• Spritzen



• Nadeln



• Skalpell



• Alkoholisches Chlorhexidin



• Kochsalzlösung  
(zum Spülen)



• Kochsalzlösung oder Citrat  
(zum Blocken)



• ggfs. Gewebeklebstoff



• Nadelfreier Konnektor



### ZUR FIXIERUNG UND SCHUTZ

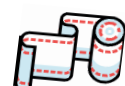Fixierung ohne Naht:  
mit Klebstoff oder  
subkutanem  
Verankerungssystem



Steriles Verbandsmaterial transparent



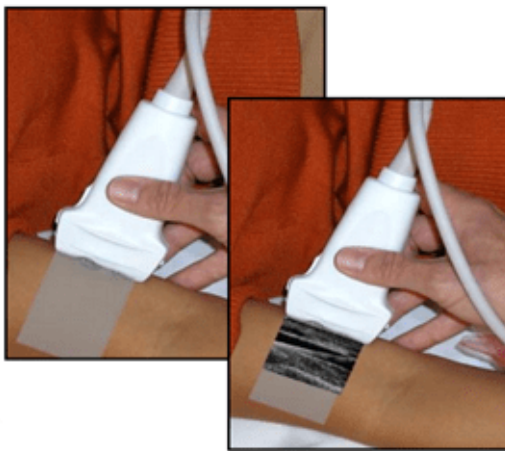
Schlauchbandage  
komprimierend



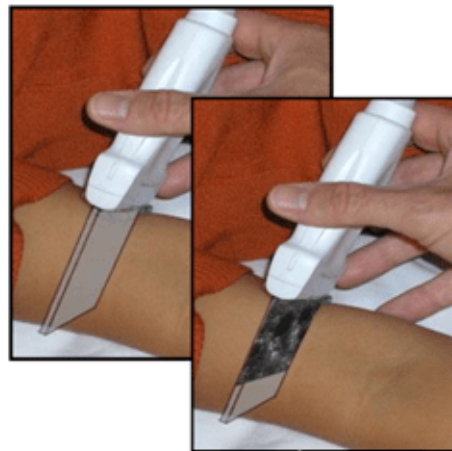
## ULTRASCHALL

Durch eine vorherige Ultraschalluntersuchung werden die Venen in diesem Bereich (auch in Schulterhöhe) je nach Position der Sonde in Quer- oder Längsrichtung sichtbar gemacht. Zu diesem Zweck empfiehlt sich die Anwendung der **RaPeVA-Methode** (der GAVeCeLT-Gruppe), einer schnellen Ultraschalluntersuchung der peripheren Venen.

### Längsschnittansicht



### Querschnittansicht

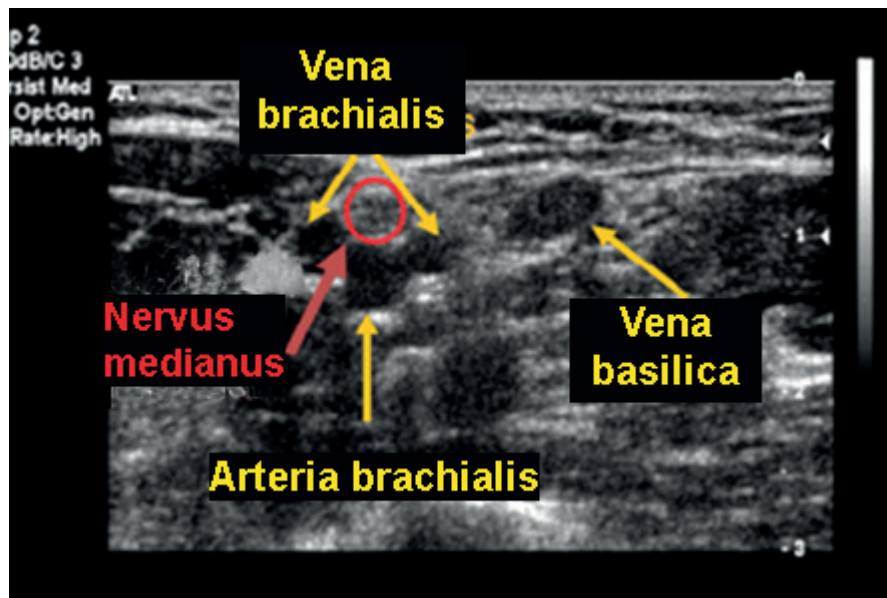


### Folgende Punkte sollten vor der Platzierung beachtet werden:

1. **RaPeVa-Methode** (Rapid Peripheral Vein Assessment) zur Untersuchung der peripheren Venen, zum Ausschluss von Thrombose und extrinsische Kompression oder anatomische Anomalien
2. Größe der Vene
3. Tiefe der Vene (Tiefe des Zielgefäßes von der Hautoberfläche)
4. Respiratorische Variationen (Einfluss des Atemzyklus auf den Venendurchmesser)
5. Kompression durch die Arterie (Einfluss der Arterienpulsation auf den Venendurchmesser)
6. Nähe zu nicht venösen Strukturen, die nicht beschädigt werden dürfen (Nerven und Arterien)
7. Lage der Austrittsstelle im Hinblick auf die beste Pflege

Bei der Untersuchung der Venenverhältnisse ist der „Mickey-Bereich“ auszuschließen: Die Arteria brachialis (Mickey's Kopf) verläuft sehr nahe an den Venen brachialis (Mickey's Ohren), die für eine Kanülierung in Frage kommen.

In diesem Bereich ist es ggf. nicht ratsam zu punktieren, da die Arterie sehr nah verläuft, ebenso wie der Nervus medianus (Mediannerv):

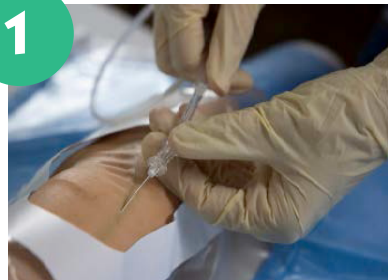

## KLASSISCHE SELDINGER TECHNIK

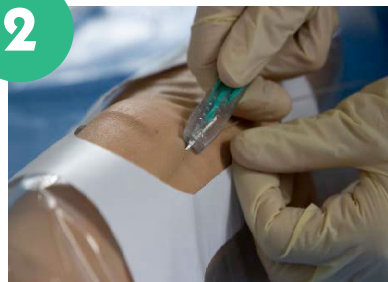Mit der ultraschallgesteuerten Technik ist es möglich, tiefe Venen im Arm zu punktieren. Dabei werden vorzugsweise die Basilica-, Brachial- und Cephalica-Venen (in dieser Reihenfolge) aufgrund ihres Verlaufs und Durchmessers verwendet.

- Lokale Betäubung anwenden. Die Vene wird mit einer Punktionsnadel punktiert, und ein Führungsdraht aus Edelstahl oder Nitinol wird eingeführt. Es ist nicht erforderlich, den Draht tief einzuführen.
- **Optional:** Nach Entfernen der Nadel wird mit einem Skalpell ein kleiner Schnitt gemacht, um die Einstichstelle zu erweitern.
- Die Nadel wird über den Führungsdraht entfernt, und der Dilatator wird über den Draht eingeführt.
- Anschließend wird der Dilatator, (nicht der Führungsdraht) entfernt.
- Der Katheter wird über den Führungsdraht eingeführt, der danach entfernt wird. Der Führungsdraht sollte stets im Blick behalten werden, um ein versehentliches zu weites Einführen zu vermeiden.

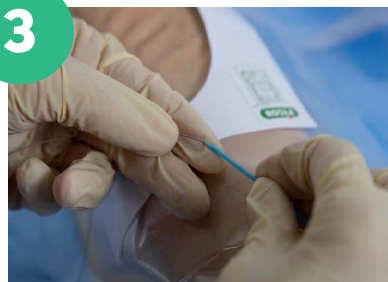1



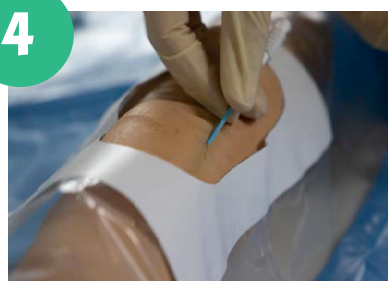2



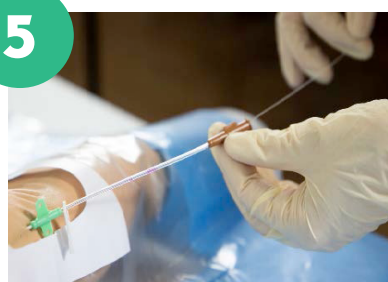3



4



5

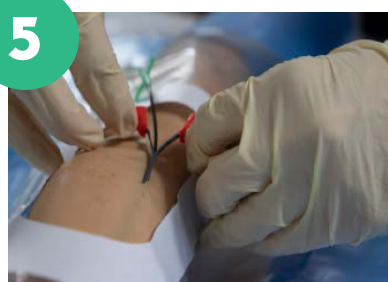
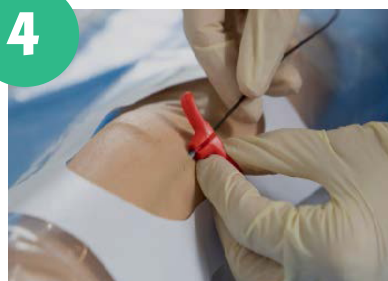
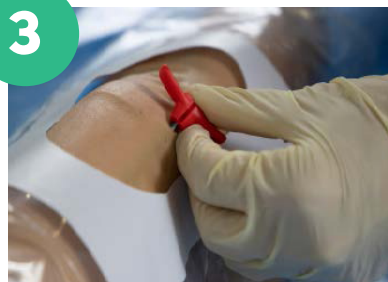
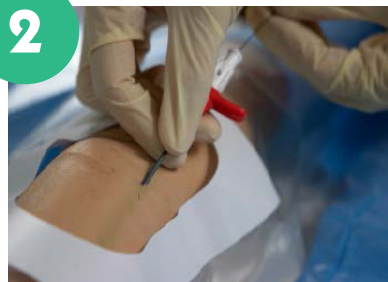
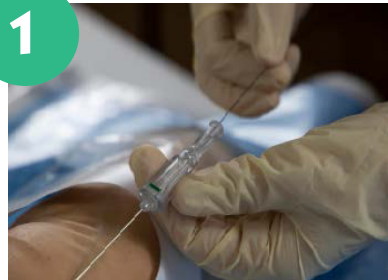## MODIFIZIERTE SELDINGER TECHNIK

Diese ultraschallgesteuerte Technik hat das gleiche Ziel wie die klassische Seldinger-Technik. Der Unterschied liegt in der peelbaren Schleuse, die verwendet wird, um den Katheter zu platzieren.

- Lokale Betäubung anwenden. Die Vene wird mit einer Punktionsnadel punktiert, und ein Führungsdraht aus Nitinol wird eingeführt. Nadel wieder entfernen.
- Mit einem Skalpell wird ein kleiner Schnitt gemacht, um die Einführungsstelle zu erweitern. Eine peelbare Schleuse, bestehend aus Dilatator und Introducer, wird über den Führungsdraht in das Gefäß eingeführt.
- Der Führungsdraht und der (innere) Dilatator werden entfernt.
- Der Katheter wird durch die peelbare Schleuse eingeführt.
- Anschließend wird die Schleuse entfernt, der Katheter verbleibt im Gefäß.



## VORBEREITUNG UND PLATZIERUNG

### Vor der Vorbereitung

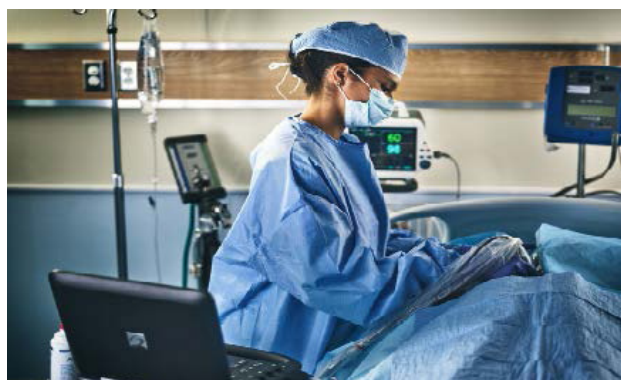
- Aktive Patientenidentifikation
- Patient über den Ablauf des Verfahrens informieren

### Vorbereitung

- Hygienische Handdesinfektion, keimarme Handschuhe anziehen
- Den Patienten in Rückenlage bringen, den Arm im rechten Winkel zum Oberkörper positionieren
- Gegebenenfalls Stauschlauch anlegen
- Anhand Ultraschall Kontrolle und Auswahl der Gefäße (RaPeVa)
- Hygienische Handdesinfektion, sterile Handschuhe anziehen
- Aufsetzen von Haube und Maske
- Desinfektion der Haut mit alkoholischem Chlorhexidin
- Material vorbereiten und entlüften
- Vorbereitung des sterilen Punktionsfeld
- Ultraschallkopf steril verpacken

### Platzierung

- Punktion der ausgewählten Vene mittels Ultraschall
- Einführen des Katheter mit Seldinger- oder Modifizierter Seldinger-Technik
- Durchgängigkeit prüfen
- Anschluss eines nadelfreien Konnektors (NFK, z. B. bionector), Spülung mit 10 ml
- Kochsalzlosung (NaCl) in der Push-Pause-Technik
- Gegebenenfalls Verschluss mit physiologischer Kochsalzlosung oder Citrat gemäß dem Krankenhausprotokoll
- Reinigung der Punktionsstelle
- Katheter fixieren mit z. B. Grip-Lok 3 in 1 oder einem anderen System
- Optional: Verschluss der Einstichstelle mit Gewebekleber
- Sterilen transparenten Verband anlegen
- Verfahren dokumentieren



**PFLEGE**

**MATERIAL**

**FÜR DEN ANWENDER**



Maske



Steriler Kittel



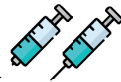Sterile Handschuhe

**FÜR DIE PLATZIERUNG**


- Sterile Mullbinden



- Spritzen



- Nadeln



- Alkoholisches Chlorhexidin



- Kochsalzlösung (zum Spülen)



- Kochsalzlösung oder Citrat (zum Blocken)



- Nadelfreier Konnektor



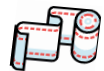- Fixierung ohne Klebenaht (bei fehlender subkutaner Verankerung)



- Steriles Verbandsmaterial transparent



- Schlauchbandage komprimierend



**PFLEGE**

Wenn der Verband schmutzig ist, abgelöst wurde oder Blut sichtbar ist, sollte Folgendes durchgeführt werden:

- Verbandwechsel und Wechsel des NFK (z. B. bionector)
- Überprüfung der Position, des Rückflusses, des Zustands des Katheters und der Einstichstelle
- Spülung mit 10 ml physiologischer Kochsalzlösung (Push-Pause-Technik mit positivem Druck)
- Ggf. Verschluss mit physiologischer Kochsalzlösung oder Citrat gemäß dem Krankenhausprotokoll (mit derselben Technik wie zuvor)
- Dokumentation in Patientenakte

## DIE HÄUFIGSTEN KOMPLIKATIONEN

### PHLEBITIS

Diese Entzündung kann durch verschiedene Faktoren verursacht werden, wie zum Beispiel durch mechanische Reizung durch den Katheter selbst, Infektionen oder chemische Reizstoffe, die während der Infusion in die Vene gelangen können. Symptome einer Katheterphlebitis können Rötung, Schmerzen, Schwellung und Überwärmung der betroffenen Vene sein. Die Behandlung umfasst in der Regel die Entfernung des Katheters, die lokale Anwendung von Wärme oder Kälte, entzündungshemmende Medikamente und gegebenenfalls Antibiotika, wenn eine Infektion vorliegt.

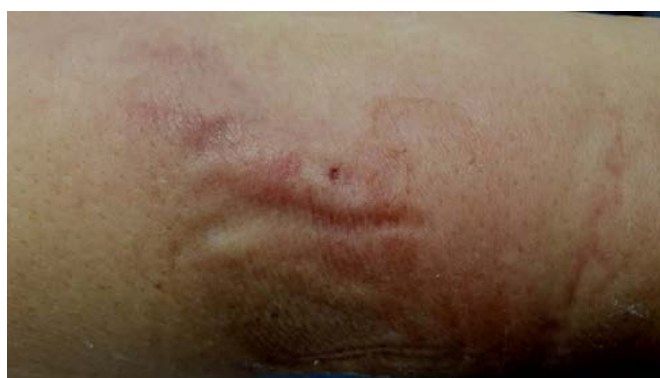

Foto: cortesía de Maite Parejo

#### Arten

- **Mechanisch:** Verursacht durch den Katheter selbst
- **Chemisch:** Reaktion auf verschiedene Medikamente
- **Infektiös:** Verursacht durch Keime und Pathogene

#### Maßnahmen

- **Entfernung** des Katheters
- Anwendung von **Kryotherapie** und/oder Burow'scher Lösung
- **Dokumentation** in der Patientenakte

## INFEKTION

Als Infektion bezeichnet man das Wachstum eines Mikroorganismus im proximalen, distalen Ende oder im Lumen des Katheters, begleitet von Entzündungsanzeichen wie Rötung, Schmerzen, Wärme oder Schwellung an der Einstichstelle. Eine Infektion in diesem Bereich (wenn sie durch eine Infektion des Lumens verursacht wird) äußert sich hauptsächlich durch Fieber.

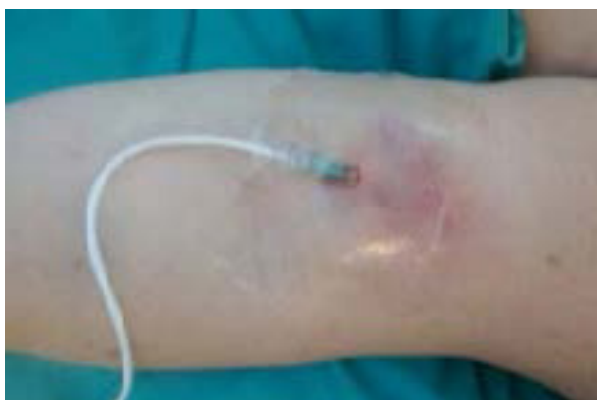

Foto: cortesía del Hospital Elizalde

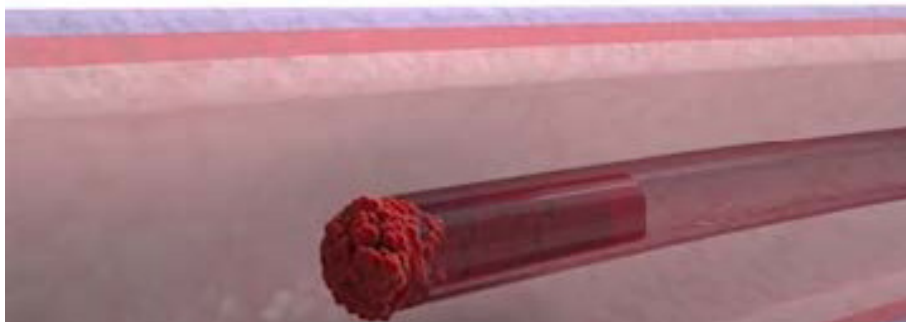
### Maßnahmen

Nach Bestätigung der Infektion durch Blutkulturen:

- Reinigung und Desinfektion mit alkoholischer Chlorhexidinlösung, eventuell antibiotische Salbe.
- Entfernung des Katheters und Durchführung einer Kulturentnahme vom Katheterschaft.
- Das medizinische Team informieren, um die Notwendigkeit einer systemischen Antibiotikatherapie zu bewerten.
- Dokumentation in der Patientenakte.
- Wenn eine Infektion an der Einstichstelle vorliegt, empfehlen die Richtlinien immer die Entfernung.

## OBSTRUKTION

Eine Obstruktion des Katheters tritt auf, wenn der Durchfluss im Katheter behindert oder blockiert ist. Dies kann durch verschiedene Faktoren verursacht werden, wie zum Beispiel durch externe Kompression, Abklemmen, das Vorhandensein von Blutgerinnseln im Katheter, die Ausfällung von Medikamenten innerhalb des Katheters oder die Bildung einer fibrösen Hülle um den Katheter aufgrund der Reaktion des Körpers auf den Fremdkörper.



### Potenzielle Ursachen könnten sein:

- Unsachgemäße Technik und/oder unzureichende Häufigkeit der Spülung und/oder Blockung
- Unverträgliche Medikamente, die durch dasselbe Lumen verabreicht werden
- Der Katheter verläuft durch eine anatomisch komplexe Zone
- Prädisposition der Patienten

### Maßnahmen:

- Überprüfen Sie das Setting und den Katheter auf mögliche Biegungen oder Kompressionen.
- Aspirieren Sie sehr vorsichtig, bis Blut austritt. Wenn kein Rückfluss vorhanden ist, spülen Sie sorgsam mit Kochsalzlösung unter Verwendung einer 3-Wegehahn-Technik.
- Falls dies keine Wirkung zeigt, erwägen Sie die Anwendung von Citrat, Urokinase (maximal 10.000 Einheiten) oder Ethanol, je nach Verdacht auf eine festgestellte Obstruktion. Brechen Sie den Vorgang ab, wenn Widerstand besteht, um Embolien zu vermeiden.
- Spülen Sie den Katheter mit Urokinase.
- Es ist von größter Bedeutung, dass die injizierten Lösungen nicht in den Blutkreislauf gelangen.

Sollten die oben genannten Schritte nicht wirksam sein, entfernen Sie den Katheter und dokumentieren Sie dies in der Patientenakte oder ersetzen Sie den Katheter, falls erforderlich.

Obstruktion durch Lipide mit Ethanol, Blutgerinnsel mit Urokinase (es kann auch erwogen werden, zuvor Citrat anstelle von Urokinase zu verwenden).

## EXTRAVASATION (PARAVASATION)

Extravasation ist der Austritt von intravenöser Flüssigkeit in das umgebende Gewebe. Symptome können eine kalte Haut, Schwellung, Rötung, fehlender Blutrückfluss oder langsames Tropfen sein.

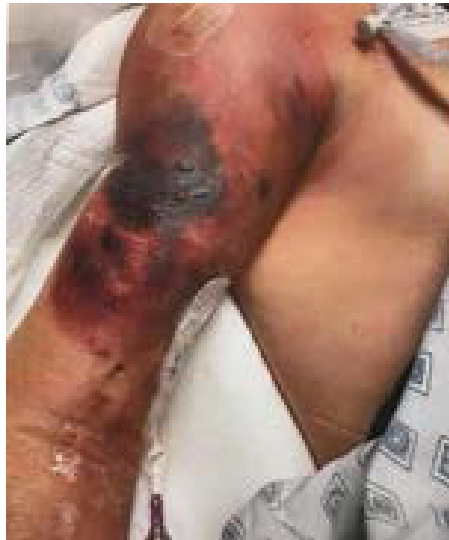

Foto: cortesía de Antonio de Lillas

### Mögliche Ursachen:

- **Unzureichende** Fixierung des Katheters
- **Schwache** Venenwand
- Verabreichung von Medikamenten, die mit dem intravenösen **Zugangssystem nicht kompatibel** sind

### Mögliche Ursachen:

- **Infusion** stoppen
- **Absaugen**, um die vorhandene Flüssigkeit zu entfernen
- Entsprechendes Gegenmittel verabreichen gemäß den Empfehlungen, abhängig vom extravasierten Medikament
- **Kälte oder Wärme** anwenden
- **Betroffene** Extremität höher legen
- **Dokumentation** in der Patientenakte

## THROMBOSE

Vorhandensein eines Blutgerinnsels im Verlauf der Vene.

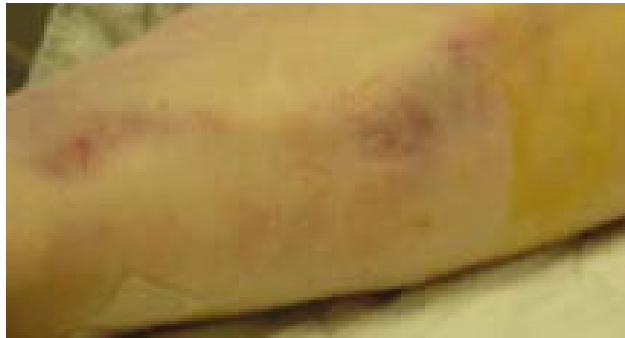

Foto: cortesía de Maite Parejo

### Mögliche Ursachen:

- Mechanisches/chemisches Trauma durch die Spitze oder Bewegung des Katheters
- Ungenügende Fixierung des Katheters
- Infektion
- Patientenprädisposition

### Maßnahmen:

- Benachrichtigung des **verantwortlichen** Arztes
- Durchführung **eines Doppler-Ultraschalls** zur Bestätigung der Thrombose
- Verabreichung von Heparin, systemisch, in **therapeutischer Dosierung** durch den Arzt
- **Entfernung** oder Nichtentfernung des Katheters je nach Entwicklung, abhängig von der Position des Gerinnsels und ob es die Funktionalität des Katheters beeinträchtigt. In jedem Fall sollte er nicht sofort entfernt werden, um eine Embolisierung des Gerinnsels zu vermeiden.
- Falls erforderlich, wird nach einer Woche therapeutischer Behandlung der Katheter entfernt



## HAUTLÄSIONEN

Verlust der Hautintegrität

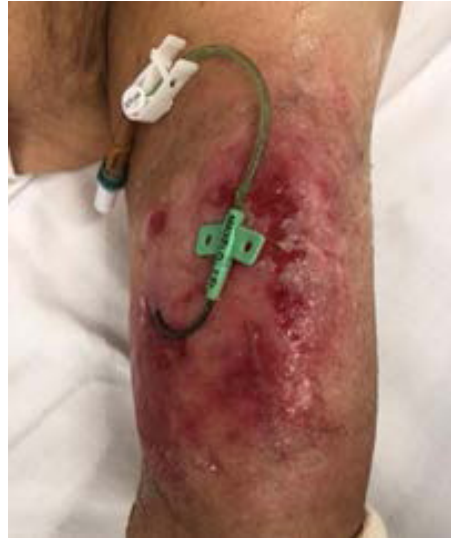


Foto: cortesía de Maite Parejo

### Mögliche Ursachen:

- **Allergien**
- Reaktion auf **Desinfektionsmittel/Lösungen**
- Unverträglichkeit gegenüber **Klebstoffen** (MARSI)
- **Dermotoxizität** (Chemotherapie, Kortikosteroide)

### Maßnahmen:

- Wechsel der **Hautdesinfektion** (z. B. Povidon-Iod)
- Verband mit **hoher Dampf- und Feuchtigkeitsdurchlässigkeit** verwenden
- Evtl. **subkutane Verankerung** je nach Behandlungsdauer und Ausmaß der Verletzung verwenden
- Tägliche Überwachung der gereizten Stelle.



## ENTFERNUNG DES MIDLINE

### **Wann wird die Entfernung durchgeführt**

- Katheter nicht mehr erforderlich oder ungeeignet
- Infektion
- Irreversible Obstruktion
- Mechanische Verletzung
- Venöse Thrombose mit Fehlfunktion
- Fehlfunktion durch Fibrinhülle oder andere Ursachen

### **Durchführung**

- Strikte Asepsis-Maßnahmen
- Kultivierung der Katheterspitze (bei Infektion)
- Dokumentation in der Patientenakte



---

**LITERATUR**

---

- (1) Mauro Pittiruti, Giancarlo Scoppettuolo, Manual GAVeCeLT sobre catéteres PICC y MIDLINE Indicaciones, inserción, mantenimiento y mantenimiento, Edición Edra - 2017
- (2) Ministerio de sanidad , servicios sociales e igualdad, [Guía de Práctica Clínica sobre Terapia Intravenosa con Dispositivos no Permanentes en Adultos](#). - 2014
- (3) Guía de Práctica Infusion Nursing Society 2021
- (4) Recomendaciones del CDC - 2011
- (5) M. Carmen Carrero Caballero et.al, grupo ETI, [Catéter Venoso Medial o Midline \(MVC\)](#), Revista ROL de enfermería - 2014
- (6) Alexandrou et.al, [The Use of Midline Catheters in the Adult Acute Care Setting](#), Journal of the Association for Vascular Access, Vol. 16, Issue 1, Pag. 35-38, 40-41 - 2011
- (7) Mary Kay Leick-Rude et.al, [Midline catheter use in the intensive care nursery](#), Neonatal Netw 25(3):189-199 - 2006
- (8) Nancy Kramer et.al, [Central Vascular Access Device Guidelines for Pediatric Home-Based Patients: Driving Best Practices](#), Journal of the Association for Vascular Access, Vol. 18, Issue 2, Pag. 103-113 - 2013
- (9) Joseph A. Paladino<sup>1</sup> et.al, [Outpatient Parenteral Antimicrobial Therapy Today](#), Clinical Outcomes Research, CPL Associates, Amherst, and Pharmacy, State University of New York at Buffalo, Buffalo, New York; and Infectious Diseases Physicians, Annandale, Virginia Clinical Infectious Disease, 51 Suppl 2 - 2010
- (10) Robert B. Dawson y Nancy Moureau, [Midlines: an essential tool in the CLABSI reduction](#), Infection Control Today, pag-42-46, 2013
- (11) Nuria Fortes et. al, [Uso de catéteres venosos de línea media en pacientes hospitalizados](#), Revista Enfermería Global, n°56, publicado en octubre de 2018 (consultado en marzo de 2021)



Value Life

## Vygon España

C/ Ciudad de Sevilla 34, Paterna  
Valencia - España  
[www.vygon.es](http://www.vygon.es)  
[www.campusvygon.com](http://www.campusvygon.com)

## Vygon GmbH & Co.KG

Prager Ring 100  
52070 - Aachen  
[www.vygon.de](http://www.vygon.de)

